16ème réunion
du Comité Fracture « tumeurs rares »
en collaboration avec le comité MMT de la SFCE

Mercredi 20 novembre 2013 – 9h30-13h

Lieu : Salle André MULLER (point jaune), R Debré

Sarcomes rares de l'enfant et l'adolescent

Matin : 9h- 13h

Présents : Daniel Orbach, Yves Réguerre, Aude Marie-Cardine, Véronique, Minard, Aurore Coulomb, Hélène Martelli, Marie Pierre Castex, Frédéric Hameury, Cécile Vérité, Cécile Faure Conter, Oanez Akermann, Dominique Ranchère-Vince, Michel Peuchmaur, Guy Leverger, Frédéric Auber, Guénolée De Lambert, Claire Hoyoux, Laure Saumet, Hélène Sudour, Sandrine Thouvenin-Doulet, Chantal Lerminiaux.

9h30-10h00 : Nouvelle classification des sarcomes des parties molles en 2013, qu'est-ce que cela change pour le clinicien ? Dr D. Ranchère (I.H.O.P, Lyon).

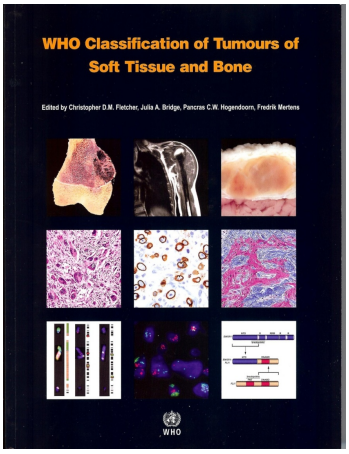

Une nouvelle classification des sarcomes a été publiée en 2103 suite à un travail consensuel international. L'ancienne classification datait de 2002. Cette nouvelle classification s'accorde sur une définition minimale des entités et fait une place plus importante à la biologie moléculaire. Elle intéresse les tumeurs des parties molles, les tumeurs osseuses et les syndromes tumoraux héréditaires.

On rappelle que toute tumeur profonde ou de plus de 5 cm est suspecte d'être un sarcome et doit être prise en charge comme tel dans un centre spécialisé. Les microbiopsies sont évoquées. Celles-ci doivent être multiples et comporter des échantillons pour la recherche.

Le grading histologique reste important. Le grading de la FNLCC fait consensus. On rappelle cependant qu'il est moins informatif que le type histologique en particulier en pédiatrie. Le grading SINSARC est introduit et prend en compte le profil d'expression de 67 gènes.

Les fondamentaux persistent avec persistance des principales entités histo-génétiques. Les tumeurs stromales gastro-intestinales (GIST), les tumeurs des gaines nerveuses périphériques font leur entrée dans cette classification ainsi que les tumeurs à différenciation incertaine (sarcome alvéolaire, synovialosarcome, …) et les sarcomes indifférenciés.

On peut donc retenir la classification suivante :

- Tumeurs adipocytaires
- Tumeurs fibroblastiques et myofibroblastiques
- Tumeurs fibro-histiocytaires
- Tumeurs musculaires lisses
- Tumeurs péricytaires
- Tumeurs musculaires striées
- Tumeurs vasculaires
- Tumeurs chondro-osseuses
- Tumeurs stromales gastro-intestinales (GIST)
- Tumeurs des gaines des nerfs périphériques
- Tumeurs à différenciation incertaine
- Sarcomes indifférenciés

Avec 4 catégories évolutives (au lieu de 3) :

- Lésions bénignes
- Tumeurs à malignité intermédiaire
    - Tumeurs à potentiel de récidive locale (localement agressive)
    - Tumeurs à potentiel métastatique faible (métastasant rarement)
- Lésions malignes

Parfois les codes SIMO d'anapath internationaux sont mis en défaut.

Quelques entités sont supprimées :

- Liposarcome mixte
- Les histiocytomes malins :
    - Histiocytofibrome malin pléomorphe MFH
    - Histiocytofibrome malin à cellules géantes
    - Histiocytofibrome malin inflammatoire

Ajout d'entités connues :

- Dermatofibrosarcome /Fibroblastome à cellules géantes
- GIST
- Tumeurs des gaines des nerfs périphériques
- Fibroxanthome atypique
- Fibromyxome acral

Apparition d'une **nouvelle entité :**

- Hémangioendothéliome épithélioïde pseudomyogénique

On note déjà que certaines entités décrites récemment ne sont pas dans cette classification comme l'angiofibrome des tissus mous.

Immunohistochimie :

En immuno-histochimie, certains anticorps sont ne peu d'intérêt et pourraient être supprimé du panel classiquement utilisé (vimentine, CD 99 (en dehors des cellules rondes), FlI 1, WT1, Bcl2, CD10, CD56 …). Par contre certains nouveaux anticorps peuvent être utiles : Muc 4 qui marque des fibrosarcomes de bas grade, ERG marque les tumeurs vasculaires (mais aussi les sarcomes epithélioides).

Biologie moléculaire :

Le diagnostic est désormais histologique ET moléculaire. Ceci augmente la sécurité diagnostique. Elle est obligatoire dans les fasciites nodulaires (MYH9-USP6), chondrosarcome mésenchymateux (HEY1-NCOA2), tumeur fibromyoxoïde ossifiante (PHF1), histiocytome fibreux angiomatoide/sarcomes à cellules claires (EXSR1-CREB 1 ou FUS-ATF1 ou EWSR1-ATF1).

Mais de nouvelles translocations décrites récemment ne sont pas encore dans cette classification :

- tumeur fibreuse solitaire et NAB-STAT 6
- angiofibrome des tissus mous et AHRR-NCOA2 (t(5;8)(p15;q13) ou GTF2I/NCOA2.

Les sarcomes indifférenciés (USTS) :

Ils sont caractérisés par une histologie indifférenciée sans anomalie génétique spécifique connue. Il s'agit d'un diagnostic d'exclusion et concerne 20% des sarcomes.

On différencie :

- les sarcomes indifférenciés à cellules pleïomorphes (UPS) qui remplace le MFH et qui ont probablement une génomique complexe
- les sarcomes indifférenciés à cellules rondes/fusiformes (potentiellement à transcrits non connus encore). Ils ont une histologie très monotone.

Quoi de neuf dans les sarcomes pédiatriques :

- **Les RMS embryonnaires :**
    - Identification d'une sous-catégorie associée à des mutations de la voie RAS : syndrome de Costello, neurofibromatose, syndrome de Noonan, ERMS col utérin associé au pleuropulmonary blastoma syndroma (DICER1 mutation)….
    - Identification d'une formes à cellules rondes difficiles à différencié du RMS alvéolaires (donc revient à dire qu'il existe des eRMS à cellules rondes)
    - L'eRMS à cellules fusiformes est provisoirement sorti des RMS embryonnaire (classification ambiguë)
    - Le profil CGH des ERMS est décrit. Il comporte les anomalies suivantes : polysomie du 8 et copies surnuméraires des chromosomes 2,11,12,13 et 20, pertes du 10 et du 15, perte d'hétérozygotie au niveau du 11 (11p15). Les gains de copie du gène ALK pourraient être corrélés à un potentiel métastatique (discuté).
- **Rhabdomyosarcome alvéolaire :**
    - Morphologie :

        - forme avec stroma : RMSA typique
        - forme solide : même cytologie
        - disparition de la forme mixte (RMSE/RMSA) : incluse dans les eRMS
    - Biologie moléculaire
        - Transcrits classiques : PAX 3/7-FOXO1
        - Anomalies associées : Amplification MYCN, Amplification CDK4, Gain de copie d'ALK
        - Transcrits variants rares:
            - PAX3-FOXO4, NCOA1, NCOA2
            - FOXO1-FGFR1
        - « Profil d'expression des ARMS fusion négatifs identique ERMS »

- **RMS à cellules fusiformes :**
    - entité hétérogène encore débattue et au statut nosologique incertain
    - regroupe adulte et enfant avec une prédominance masculine.
    - une forme de l'adulte (tête et cou) et une forme pédiatrique (para-testiculaire).
    - 2 formes histologiques différentes : cellulaires et sclérosante/microalvéolaire.
    - Biologie moléculaire non définie :
        - Gain de chromosomes, anomalies diverses non récurrente, chez adulte
        - Description récente translocation SFR-NCOA2 ou TEAD1-NCOA2 dans les RMS à cellules fusiforme congénital/infantile non pris en compte dans la classification WHO
- **PNET/sarcome d'Ewing : évolution de l'entité**
    - Ewing : Sarcome à cellules rondes
        - Avec une translocation intéressant EWSR1 et membre de la famille ETS (FLi1, ERG, ETV1, ETV4, FEV)
        - Ou une translocation d'membre de la famille TET : FUS- ERG ou FEV
    - Ewing-like sarcoma
        - Lorsqu'il existe une translocation EWSR1 et un gène non membre de la famille ETS (NAFTc2, SMARCA5, PATZ, SP3)
    - Ou alors il s'agit d'un autre sarcome :
        - Sarcome CIC-DUX4, (en relation avec sous-classe famille ETS)
        - Sarcome BCOR-CCNB3 (groupe à part)

- **Syndromes tumoraux héréditaires sont mieux décrits. :**
    - Syndrome de Beckwith-Wiedermann
    - Chérubinisme
    - Enchodromatoses (Ollier, Maffucci)
    - Syndrome de Li Fraumeni
    - Syndrome de McCune-Albright
    - Ostéochondromes multiples
    - Neurofibromatose de type 1

- Syndrome du rétinoblastome
- Syndrome de Rothmund-Thomson
- Syndrome de Werner

10h00-10h30 : histologie et biologie des sarcomes alvéolaire des parties molles. Dr D. Ranchère (I.H.O.P, Lyon).

Il s'agit d'une entité très rare, de définition morphologique et moléculaire avec une translocation spécifique. Il représente 0.2% des sarcomes entre 15 et 35 ans. Le diagnostique de métastases pulmonaires synchrones est possible.

Diagnostic :

- Nids d'alvéoles avec grandes cellules assez caractéristiques.
- Présence quasi-constante d'embols vasculaires.
- Immuno-histochimie : exprime la desmine(50%) des cas et parfois pS100. L'IH permet d'éliminer le diagnostic de Pecome (HMB 45 doit être négatif) et le paragangliome (keratine, EMA, chromogranine et synaptophysine sont négatifs)
- Biologie moléculaire : t(X ;17) ou transcrit ASPCR1- TFE 3 ++ constante. Le diagnostic peut être fait en FISH ou en RT-PCR. Mais cette translocation n'est pas spécifique. Elle peut être présente dans les carcinomes à cellules rénales du sujet jeune ((Xp11.2), translocation plus fréquemment équilibrée mais aussi transcrits variants PRCC-TFE3, SFPQ-TFE3). On retrouve des réarrangements de TFE3 dans un sous type de PECOME (SFPQ-TFE3) et dans un sous type d' hémangioendothéliome épithelioïde (YAP1-TFE 3).

10h30- 11h 00 : Sarcome alvéolaire des parties molles. Propositions thérapeutiques d'après l'expérience européenne. Dr D. Orbach (I Curie, Paris).

Etude rétrospective européenne regroupant les patients âgés de 0 à 21 ans, traités entre 1980 et 2009 dans les protocoles MMT-SIOP, AEIOP-STSC, INT. Le diagnostic était confirmé par une relecture par le panel de pathologiste ou par la présence de la translocation ASPSCR1-TFE3. Tous les sites tumoraux pouvaient être inclus.

Cinquante et un patients ont été inclus. Age médian est de 13 ans et il existe une prédominance féminine (29 filles).

La localisation tumorale prédominait aux membres (63%) puis le cou (15%), l'abdomen (12%), le thorax (6%) et la tête (4%).

Il s'agit de tumeur souvent localisées à l'organe d'origine (T1 dans 73% des cas) et de petite taille (53% des tumeurs faisaient moins de >5cm au diagnostic). L'envahissement ganglionnaire est rare (6%).

Le staging post opératoire montre une exérèse macroscopiquement complète pour 55% des patients (IRS 1 : 35% et IRS 2 : 20%), un reliquat macroscopique ou une simple biopsie pour 20% et la présence de métastases pour 25%.

Evolution des IRS I : 18 patients (35%)

- Membres : 62%, T1: 94% et <5 cm: 77%
- Chimiothérapies réalisées : *VACA 3 pts, IVA 2 pts, VA: 1 VA: 1, UK: 1 pt. Soit* 7 pts traités par chimiothérapie post opératoire.
- Radiotherapie (50-55.8 Gy): 2 pts
- Evolution: 14 CR_1, 4 évolutions métastatiques pulmonaires (1, 2, 7, 9 ans post diagnostique) dont un patient ayant reçu de la chimiothérapie)
- Evolution : CR_1: 14 pts, CR_2: 2 pts, DOD: 1 pt, AWT: 1 pt
- 5 Y-EFS: 73±12%, OS: 92±8%

Evolution des IRS II : 10 patients (20%)

- Membres: 80%, T1 and <5 cm: 90%
- Chimiothérapie post opératoire : 2 pts
- Chimiothérapie et radiothérapie : 5 pts
- Radiothérapie seule : 1 pt
- Les chimiothérapies reçues ont été de l' IVA pour 4pts, du VA pour 2 pts, et du VACA pour 1 pt. Les doses de radiothérapies délivrées sont entre 45 et 54 Gy.
- Evolution: tous les patients sont en CR1; FU:13 Y [5-17 Y]
- 5Y-EFS: 100%, OS: 100%

Evolution des IRS III ; 9 patients (20%)

- Membres: 44%; T1: 66%, >5 cm: 66%
- Chimiothérapie: 9 pts (IVA 4 pts, VACA 3 pts, VAIA 1 pt, IA 1 pt)
- Traitement local :
    - Chirurgie décalée: 5 pts
    - Radiothérapie: 6 pts (3 exclusive) (45-60Gy)
    - *Donnée manquante pour 1 pt*
- Evolution: CR_1 7 pts; 1 LR (M20, RT)†, 1 LR+MR (M2, RT) †
- 5Y-EFS: 78±14%, OS: 89±10%

Evolution des IRS IV : 14 patients (25%)

- 14 ans [7-19], membres : 64%, >5 cm: 92%, T2: 69%
- Site métastatique :
    - poumon (13 pts) avec os (2 pts) ou foie (1pt)
    - Os seul (1 pt)
    - ganglion: 3 pts
- Traitement :
    - Abstention: 1 pt
    - Chimiothérapie: 13 pts
- Traitement local:

    - Radiothérapie : 9 pts (36-50.4Gy)
    - chirurgie: 7 pts
- Evolution:
    - LR: 2 pts
    - LR+MR: 3 pts
    - MR: 6 pts
    - 6 DC
    - 4 traitements par sunitinib: 2 VGPR, 2 SD; tous vivants
- Status: CR_1 2 pts *(FU: 10-15 Y)*, CR_2 1 pt, AOT/AWD 4 pts, (LOF 1 pt), DOD 6 pts
- 5 Y OS: 45±17% and 5 Y EFS: 14±9%

La protéine issue de la translocation ASPSCR1-TFE3 entraine une autophophorylation de MET activant l'angiogénèse, la multiplication, la croissance et la survie cellulaire. Le sunitinib est un inhibiteur de tyrosine kinase multi cible (il inhibe de nombreuses kinases impliquées dans l'angiogénèse, la croissance tumorale et le potentiel métastatique de la tumeur). Il a montré son efficacité dans le cancer rénal à cellules claires avec Xp11 qui est le même transcrit. Il y a donc un rationnel fort pour l'utilisation de cette molécule dans le sarcome alvéolaire de type adulte. Deux exemples de réponse au Sunitinib sont montrés dans la présentation.

Suivi et analyse de la cohorte :

- Peu de réponse à la chimiothérapie (3/18 patients soit 17%)
- 90% des patients avec une tumeur localisée ont pu avoir une chirurgie complète
- Avec un suivi de 10,5 ans le premier évènement observé est la survenue de métastases dans 90% des cas. 33 patients sont en vie en première rémission complète, 9 sont décédés de leur maladie, 1 est perdu de vue et 9 sont vivants après rechute (dont 6 avec une maladie persistante).
- L'EFS à 5 ans est de 68,2 ± 7% et l'OS de 87,2 ± 5%. Cependant la différence entre OS et EFS est due plus à la lenteur d'évolution de la maladie et non pas à la possibilité de guérir après rechute (seul 3 patients sont sans maladie après une rechute).
- Les facteurs pronostic de cette série sont le staging IRS, la taille de la tumeur au diagnostic et la classification TNM. L'âge, le sexe ou le site tumoral n'ont pas de valeur pronostic. En analyse multivariée seule l'extension tumorale au diagnostic reste significative (les tumeurs T2 et volumineuses sont plus souvent métastatiques).

11h00-11h20 : Fibrosarcome sclérosant épithélioïde. Cas clinique et littérature. Dr Y. Réguerre (Angers).

Cas clinique, garçon 14 ans, douleurs abdominales avec diarrhée, masse abdominale, TDM abdominale : tumeur rétro-péritonéale, biopsie à l'aiguille fine, fibrosarcome sclérosant épithélioïde. Tumeur inopérable, 2 cures d'IVado, mal tolérée, maladie stable. Chirurgie : R1 mais nécrose intestinale. Récidive 2 ans après avec une métastase pancréatique et 2 lésions suspectes pulmonaires. Impossibilité et refus d'une chirurgie du pancréas : Yondelis 15 cycles, maladie stable.

Un an après apparition de métastases mésentériques et hépatiques. Refus de traitement. Radiothérapie palliative antalgique (efficace). Toujours en nutrition parentérale nocturne.

Revue de la littérature : fibrosarcome sclérosant épithelioïde: 8 revues, 100 cas cliniques. (Ossendorf 2008 : synthèse).

Pas de signature moléculaire. 70% + avec MUC4. Tumeur sclérosante. FUS est exprimé dans les sarcomes sclérosants de bas grade ce qui permet de différencier les 2 entités. Cependant celles-ci ne sont pas étanches et il existe des formes frontières (D Ranchère).

83% des fibrosarcomes sclérosant épithélioïdes ont des métastases soit au diagnostic soit au cours de leur évolution (poumons, os et paroi thoracique). Pas de traitement standard. Chirurgie en premier lieu. Chimiothérapie inefficace (ifo, doxo, MTX, …) . 36% de rechutes locales. Sensibilité à la radiothérapie.

Une publication rapporte un cas de sensibilité probable à l'irinotécan publié en 2012 [Pan 2012]. Mais suivi très court (2 mois).

11h40-12h00 : Tumeurs vasculaires du foie de la première enfance. Dr O Ackermann (Paris-Sud, Le Kremlin Bicêtre).

Hémangiome hépatique : c'est une tumeur bénigne qui peut être solitaire ou multinodulaire.

- Solitaire : d'apparition anténatale, grande taille (5 à 10 cm), phase de croissance post natale possible puis involution vers 1 an (RICH). Elle est très vascularisée en périphérie et Glut 1 négatif. Aspect radiologique : nécrose t calcifications centrale et richement vascularisé.
- Multinodulaire : absence à la naissance puis apparait dans les 1er semaines de vie avant 6 mois. Prédominance féminine (SR 1.3 à 5/1). Phase de croissance vers 12 – 18 mois puis latence et lente involution jusqu'à 5-8 ans. Circonstances de découvertes variables soit lors d'un bilan d'angiome cutané ou lors de complications (conséquences cardiaque avec hyperdébit, hépatomégalie majeure ou CIVD ou insuffisance hépato cellulaire) ou de manière fortuite. Pas de biologie spécifique. Aspect multinodulaire en échographie. En scanner lésion très vascularisée avec une intense prise de contraste en phase artérielle puis isodense à la phase veineuse. Histologiquement, tumeurs vasculaires CD 31 +, Glut 1 +. Ki 67 bas dans les tumeurs bénignes. Il existe souvent des angiomes cutanés associés.

Traitements :

- Abstention si asymptomatique
- Symptomatique sur retentissement cardiaque
- Anti-tumoral :
    - B Bloquant, encore débattus. Attention aux hypoglycémies et à l'insuffisance cardiaque.
    - Corticoïdes souvent proposés. Preuve efficacité débattue.
    - IFN A non utilisé actuellement.
    - VCR souvent proposée.

    - Pas de RT.
    - Efficacité d'avastin non décrit.
- Intervention : chirurgie (ligature chirurgicale de artère hépatique, hépatectomie partielle, TH) ou embolisation ++.

Pronostic :

- Angiome asymptomatique : régression spontanée
- Angiomes symptomatique : facteurs de mauvais pronostic : insuffisance cardiaque congestive, insuffisance hépato cellulaire, ictère cholestatique. En l'absence de pris en charge on observe 90% de mortalité.

L'angiosarcome : rare, malin, solitaire ou mutlinodulaire. Age de prédilection : , 3-5 ans. Evolution rapide et rapidement inextirpable avec extension métastatique (poumons, SNC et os). Peu chimiosensible et mauvais pronostic.

Aspect histologique : difficile de caractériser l'aspect malin. Plusieurs contingents cellulaires dans la même tumeur. Glut 1 : perte d'expression ou hétérogène. Ki67 élevé. Réfléchir à faire la FISH cMyc. Pas de réel terrain spécifique ou de FdR.

Il existe des différences radiologiques entre les angiomes hépatiques et les angiosarcomes au temps artériels et veineux.

3 présentations différentes sur l'expérience de Bicêtre :

- Survenue après 1 an, d'une tumeur hépatique unique ou multifocale. Ex de 2 patients Pretext IV transplanté et qui vont bien.
- Récidive d'une tumeur vasculaire du foie chez un enfant antérieurement traité pour un angiome multinodulaire infantile ayant régressé [JPGN 2011]. Donc quelques rares cas de récidive 1%.
- L'angiome infantile de révélation bruyante et peu sensible aux traitements entrepris. Exemple d'un enfant qui présente une volumineuse hépatomégalie néonatale. Biopsie initial en faveur d'un hémangio-endothéliome hépatique. Echec corticoïde. Embolisation à l'âge de 3 mois. Récidive : corticoïde et vincristine et propranolol. Régression. A 11 mois, hémopéritoine avec majoration du volume tumoral. Transplantation hépatique à 12 mois. Histologie hépatique : angiosarcome avec multiples emboles tumoraux, Ki67 20%. Récidives locales et méta pulmonaires à 18 mois.

Recommandations : élargir les indications des biopsies surtout si solitaire ou multinodulaires. Obligatoire si apparait après 1 an. Défaut de sensibilité de l'histologie.

Suivi des angiomes multinodulaires hépatiques : / 6 mois-1 an jusqu'à 5 ans ou plus même en cas de régression complète des angiomes. Signes d'alerte : non régression complète ou re-croissance secondaire ou réapparition de signes cliniques (hépatomégalie, signes de compression, ascite, œdème des membres inférieurs).

Bilan tumoral : PBH et IRM corps entier.

Traitement : transplantation hépatique.

NB : an cas de tumeurs du foie vasculaire après l'âge de 1 an : évoquer l'angiosarcome en premier lieu.

12h20-12h40 : Angiosarcome hépatique : le point de vue du chirurgien. Pr S Branchereau

(Paris-Sud, Le Kremlin Bicêtre).

Absence excusée

12h40-13h00 : Base de données des tumeurs rares : compte rendu annuel. Dr Y. Réguerre (Angers).

Cf diaporama sur le site SFCE.